Suppl. 60246/e

QUELQUES OBSERVATIONS DE CHIRURGIE CLINIQUE.

N.° 42.

DISSERTATION

Présentée et soutenue à l'École de Médecine de Paris, le 22 fructidor an 11;

PAR JEAN LACAZE-PELAROÜY,

Ancien Chirurgien de première classe.

A PARIS,

DE L'IMPRIMERIE DE MIGNERET,

RUE DU SÉPULCRE, F. S. G., N.° 28.

AN XI. — 1803.

34 633

PRÉSIDENT,

Le citoyen DUMERIL.

EXAMINATEURS,

Les citoyens

PETIT-RADEL.
DESGENETTES.
BAUDELOCQUE.
BOURDIER.
BOYER.

Par délibération du 19 frimaire an 8, l'école a arrêté que les opinions émises dans les dissertations qui lui sont présentées, doivent être considérées comme propres à leur auteur; qu'elle n'entend leur donner aucune approbation, ni improbation.

Empressé d'obéir à la loi qui règle l'organisation et la police de la médecine, j'offre à l'Ecole quelques observations de chirurgie clinique. J'ai cru ce choix plus propre qu'un autre à fournir la matière de l'acte public auquel je vais comparaître, et plus convenable d'ailleurs à un praticien éloigné depuis long-temps des écoles. J'aurais pu aisément en augmenter le nombre : mais j'ai cru devoir me borner à celles qu'on va lire. Heureux, si la discussion publique à laquelle elles vont être soumises me fournit les moyens de rectifier les principes qui m'ont conduit dans le traitement des malades qui en ont fourni le sujet; plus heureux encore, s'ils sont approuvés!

QUELQUES OBSERVATIONS

DE

CHIRURGIE CLINIQUE.

OBSERVATION PREMIÈRE.

Histoire d'un anévrisme faux primitif du principe de l'artère brachiale.

Simon la Cambre, âgé de 37 ans, caporal dans la 1.re compagnie du 1.er bataillon de la garde du corps législatif, reçut, le 29 prairial de l'an 5, un coup de pointe de sabre, porté en tierce, à la partie antérieure et supérieure de l'avant-bras, au devant du condyle interne de l'humérus : l'instrument pénétra profondément le long du côté interne du bras, en suivant la direction des vaisseaux brachiaux.

A l'instant même un sang vermeil jaillit avec force de la plaie, et le malade, tombé en défaillance, fut porté du colisée, théâtre du combat, à l'hospice du Roule, après qu'on eut appliqué autour du bras, et à l'endroit de la plaie, plusieurs mouchoirs, malgré lesquels l'hémorragie continuait. Je le reçus : il était sans voix, sans mouvement et presque mourant. On prépara aussitôt les appareils qu'un cas encore peu connu pouvait nécessiter. Les liens dont le bras était serré furent coupés, et le sang recommença aussitôt à s'élancer par jets de la plaie. Celle-ci avait deux pouces de longueur, et était dirigée

presque transversalement. La partie du membre située au-dessous de la compression était dans l'état ordinaire, à cela près qu'elle était froide; la partie située au-dessus était tendue, livide, et du triple plus volumineuse qu'elle ne devait l'être : cet engorgement se propageait jusqu'à l'épaule.

Il était évident, d'après le lieu qu'occupait la plaie, la direction de l'instrument tranchant, la nature et la prodigieuse quantité de sang que le malade avait perdue, celle qui s'était infiltrée dans le tissu cellulaire, et celle qu'il perdait encore, que l'artère principale du membre avait été ouverte. Mais à quelle hauteur l'était-elle ? Où fallait-il la chercher pour en faire la ligature ? Une incision pratiquée loin de la plaie, sur le trajet de l'artère brachiale, sous le prétexte de faire la ligature au-dessus de l'endroit blessé, ne promettait qu'un résultat incertain, et peut-être dangereux. On ne pouvait, en sondant la plaie, acquérir aucune connaissance positive sur le lieu où l'artère était ouverte. Il me parut plus prudent de chercher si elle n'était pas blessée vis-à-vis la plaie des tégumens, et si elle ne l'était pas dans ce lieu, de pousser successivement mes recherches, de la partie inférieure vers la supérieure du membre, jusqu'à ce que j'eusse rencontré l'ouverture que j'avais intérêt de trouver. Je portai donc l'index de la main gauche dans la plaie, et je fis glisser sur lui un bistouri droit et long, avec lequel je pratiquai une incision de trois pouces sur le trajet de l'artère brachiale : celle-ci fut mise à découvert au milieu des flots de sang. La compression de l'artère sous-clavière était presqu'inefficace. Cependant malgré que l'artère brachiale fût exactement disséquée, je ne trouvais pas le lieu de son ouverture, et le sang continuait à jaillir de l'angle supérieur de la plaie. Mon doigt y fut aussitôt porté, et servit, comme la première fois, à conduire le bistouri avec lequel je fis une seconde incision, de même étendue que la première. L'artère fut de nouveau mise à découvert,

et cependant je ne trouvais pas encore le lieu duquel le sang jaillissait. Déterminé à trouver l'ouverture de l'artère, je portai, pour la troisième fois, mon doigt dans l'angle supérieur de la plaie, et cette fois, je la prolongeai jusqu'au niveau de l'insertion des tendons du grand pectoral et du grand dorsal à l'humérus. Le bras, fendu dans toute sa longueur, offrait une plaie d'un aspect effrayant ; heureusement cette dernière incision ne fut pas inutile. J'apperçus alors une ouverture latérale de six à huit lignes de longueur à la partie la plus élevée de l'artère brachiale et la plus basse de l'axillaire. Au sang qui s'écoulait, et dont je pouvais suspendre la sortie par la compression de l'artère, je jugeai que j'avais trouvé l'ouverture que je cherchais ; je prolongeai en haut l'incision afin de pouvoir faire plus librement la ligature du vaisseau. Je plaçai aussitôt et en deux temps deux doubles ligatures, autour du bout supérieur de l'artère, et en un seul temps, une double ligature autour du bout inférieur. Les ligatures supérieures et inférieures les plus voisines de la plaie de l'artère furent serrées, et l'hémorragie du tronc artériel fut complètement arrêtée. Une branche collatérale située dans le lambeau postérieur donnait du sang, et j'en fis la ligature. Le membre fut ensuite lavé, environné de spiritueux et de corps chauds : le malade prit intérieurement des calmans et des confortatifs, etc.

Cependant l'extrémité des doigts était froide et livide au bout de quelques heures, et il n'existait aucune marque de circulation dans le membre opéré. Dans la journée et le soir, le froid et la lividité du membre augmentèrent, ainsi que le lendemain et les jours suivans ; la faiblesse du malade était extrême, malgré qu'on lui prodigua des confortatifs ; enfin, dès le sixième jour, la lividité du membre, son insensibilité complète, annoncèrent assez, ainsi que la décomposition qui survint, la gangrène qui s'en était emparée ; elle fit des progrès vers

la partie supérieure de l'avant-bras, malgré les moyens que l'art emploie en pareil cas : le malade, loin de s'affaiblir semblait se fortifier; ce fut alors que pour le débarrasser d'un membre en putréfaction et d'un squelette hideux, également propres à affecter ses facultés physiques et morales, je me déterminai à faire l'amputation de la partie gangrenée. Elle fut pratiquée à la partie moyenne de l'avant-bras, un peu plus près de l'articulation supérieure que de l'inférieure, et dans les parties vivantes ; le bras se détuméfia pour lors ; la plaie de l'amputation s'enflamma, suppura ; la plaie de la partie interne du bras qui rendait un pus sanieux et fétide s'améliora ; les ligatures tombèrent au bout de vingt-quatre jours seulement ; la plaie se rétrécit peu-à-peu, et après bien des événemens divers, fut complètement cicatrisée au bout de trois mois ; celle de l'amputation le fut peu de temps après ; enfin le malade complètement guéri, conserva une moitié de l'avant-bras et le bras entier libres dans tous leurs mouvemens. Sorti de l'hôpital trois mois et demi après son entrée, il jouit aujourd'hui de la meilleure santé, et a été successivement employé au corps législatif et au tribunat où il est encore aujourd'hui.

OBSERVATION DEUXIÈME.

Hernie ombilicale étranglée et opérée avec succès.

Madame Louis, rue du Bacq, n.° 637, âgée de 65 ans, douée d'un grand embonpoint et d'une forte constitution, avait eu trois enfans, lorsqu'elle fit, il y a 30 ans, un effort pour soutenir une femme en couche, qui se renversait avec force sur sa poitrine ; elle éprouva aussitôt vers la région ombilicale, une vive douleur suivie d'un sentiment de mal-aise. La malade fit ensuite plusieurs voya-

ges en voiture, dont les secousses firent bientôt naître une tumeur de la grosseur du pouce d'abord; mais qui acquit bientôt celle du poing, et même la surpassa. M. *Morand*, chirurgien des Invalides, qu'elle consulta un an après, lui conseilla l'application d'un bandage qui soutint à la vérité la tumeur, mais ne la maintint jamais réduite. La malade conserva son indisposition et son bandage pendant une longue suite d'années; elle fit même un enfant pendant cet intervalle, sans que la tumeur grossît ou diminuât pendant ou après la grossesse. Quelques années après, à l'occasion d'un nouvel effort, la tumeur grossit tout-à-coup et devint douloureuse; un chirurgien appelé aussitôt, réduisit la partie de la hernie nouvellement formée.

Le 11 germinal an neuf, la malade, affaiblie par une longue maladie, ayant fait un effort, éprouva, malgré le bandage qui recouvrait exactement la tumeur, une douleur très-vive; la hernie grossit; la malade fut couchée; et des tentatives de réduction furent inutilement pratiquées par plusieurs chirurgiens, en attendant mon arrivée. Dès-lors, instruit par les tentatives de ceux qui m'avaient précédé, convaincu par la dureté de la tumeur, les douleurs que la malade ressentait, etc., de l'irréductibilité de sa hernie, et du danger de faire des efforts trop violens, je me bornai à quelques embrocations huileuses, à l'application de cataplasmes émolliens sur la tumeur, à faire placer la malade sur un plan horizontal, et à donner à l'intérieur des boissons délayantes. A sept heures, des tentatives de réduction plus fortes que les précédentes, furent faites par un chirurgien herniaire.

Les vomissemens survinrent dans la nuit du 11 au 12. La malade fut mise au bain le 12; les applications émollientes furent continuées; les symptômes acquirent le 13, un degré d'intensité qu'ils n'avaient pas eu jusqu'alors : les vomissemens de matières fécales étaient continuels; le pouls petit, faible, concentré : la

malade était dans le plus grand affaissement, le délire était survenu. Elle parut moins mal le 14; cependant les mêmes symptômes subsistaient. Le 15, le 16, le 17, la malade s'affaiblit progressivement; la peau de la tumeur devint rouge, enflammée; le ventre était tendu, excessivement douloureux; le pouls misérable. Le sort de la malade parut pour lors désespéré au plus grand nombre des gens de l'art. Son mari, qui auparavant n'avait pas voulu consentir à l'opération, la sollicita avec une obstination qui m'ébranla; la perte de la malade était assurée, si je ne l'opérais pas; il y avait quelques chances en sa faveur, si je me décidais à l'opération. L'appareil fut préparé; la malade étant horizontalement couchée sur son lit, je fis au-dessus de la tumeur, un pli perpendiculaire à la peau, je l'incisai dans toute l'étendue de la tumeur, jusques au-dessous de sa base; le tissu cellulaire fut successivement coupé en dédolant, à l'aide de la pince et du bistouri; le sac fut ouvert, une anse d'intestin d'environ trois pouces de long se présenta à nud: elle était d'un rouge livide; le sac fut fendu en bas; l'ouverture par laquelle s'était formée la hernie, fut débridée en haut directement; l'intestin fut réduit. On vit ensuite une tumeur considérable, située à la partie la plus déclive de la descente, formée par l'épiploon dur, presque skirreux et adhérent intimement aux parois du sac: il eût été impossible de la faire rentrer; je la disséquai, je traversai sa base en un seul temps et au niveau des parois de l'abdomen, par une double ligature, dont chacune embrassa la moitié de la tumeur; la plaie fut pansée. L'opération avait été faite à cinq heures du soir: la malade cessa aussitôt de vomir; elle prit le soir même un lavement, qu'elle rendit avec quelques matières fécales; les urines, dont le cours avait été presqu'entièrement suspendu pendant la durée de l'étranglement, recommencèrent à couler librement. Le 18, le pouls s'était relevé; plusieurs selles survinrent naturellement, le ventre se détendit, les douleurs

commencèrent à se calmer, je jugeai inutile l'emploi des évacuans, tant par haut que par bas.

Le 19, et les jours suivans, la malade continua à se porter de mieux en mieux; l'épiploon se tuméfia, il s'en détacha quelques lambeaux putréfiés; le reste continua à vivre, malgré l'application de nouvelles ligatures plus serrées que les premières. Je fus obligé d'en faire la résection six semaines après l'opération; la plaie marcha dès-lors rapidement vers la cicatrice, et la malade fut complètement guérie deux mois après l'opération.

Depuis ce temps, c'est-à-dire, depuis deux ans, elle n'a pas cessé de se bien porter : elle a constamment tenu appliqué un bandage sur le lieu qu'occupa jadis la tumeur.

OBSERVATION TROISIEME.

L'observation suivante prouve que l'on ne doit jamais désespérer de conserver des membres, à la suite de blessures, toutes les fois que leurs vaisseaux principaux sont intacts.

Noël, jeune officier reçut en duel, le 14 juillet de l'an 5, un coup de sabre sur l'avant-bras droit, en cherchant à parer un coup de tête. L'instrument atteignit le cubitus vers le tiers inférieur de l'avant-bras. L'os et les parties molles qui l'avoisinent furent coupés; le radius lui-même fut divisé d'arrière en avant. La main, privée de soutien, tomba entraînée vers le bord radial de l'avant-bras. Le chirurgien appelé sur le champ de bataille hésita un instant pour savoir s'il achèverait l'amputation. Il y avait une grave hémorragie; un premier appareil compressif fut appliqué. L'hémorragie n'était pourtant pas arrêtée. Le malade fut transporté à l'hospice du Roule. Arrivé sur ces entrefaites, je trouvai le

malade pâle, décoloré, épuisé par la grande quantité de sang qu'il avait perdue, et d'ailleurs sans mouvement et sans force.

La plaie occupait le côté cubital, et la face postérieure de l'avant-bras; tous les muscles de ces parties étaient coupés; les deux os de l'avant-bras, également divisés, formaient une saillie hors de la plaie. L'artère cubitale et l'inter-osseuse postérieure étaient divisées, ainsi que l'antérieure; quelques muscles de l'avant-bras du côté du radius, l'artère radiale, et la peau, étaient les seuls moyens d'union de la partie inférieure de l'avant-bras, et de la main avec le reste du membre. Je lavai et nettoyai la plaie, et fis ensuite la ligature des artères.

J'approchai les bords de la plaie; je mis en contact les quatre fragmens des os divisés; j'étendis des bandelettes agglutinatives de l'une à l'autre des parties du membre, en les croisant sur la plaie, et en rapprochant ses bords le plus exactement qu'il me fut possible. Un plumasseau enduit de baume du commandeur, et des compresses circulaires furent placées sur la plaie et autour de l'avant-bras. Deux attelles de carton mouillé, imitant une gouttière, furent placées, l'une sur la face palmaire de l'avant-bras; et l'autre sur sa face postérieure: toutes deux servirent à soutenir plusieurs tours de bandes, à l'aide desquels je me proposais de maintenir l'avant-bras dans sa rectitude naturelle.

Le malade que j'eus soin de fortifier, n'éprouvant aucune douleur, la fièvre de suppuration étant simple, je ne m'embarrassai pas de lever l'appareil. Je me contentai de changer les bandes et la charpie. Pendant ce temps, la main se tuméfia légèrement, sans jamais changer de couleur, ni perdre sa chaleur naturelle. Je levai l'appareil le quatorzième jour seulement: la suppuration était abondante; les bords de la plaie étaient agglutinés dans beaucoup de points: ils étaient écartés et entr'ouverts dans

d'autres. Dès ce moment, les points cicatrisés le restèrent pour toujours : une suppuration abondante sortit des autres avec quelques petites esquilles. La plaie fut complètement cicatrisée au bout de trois mois. Cependant elle se rouvrit deux fois depuis, soit à l'occasion de coups que le malade reçut, soit à l'occasion de quelques esquilles ; enfin, la plaie complètement cicatrisée au huitième mois, ne s'est plus rouverte depuis ce temps.

Maintenant, c'est-à-dire six ans après la plaie reçue, on apperçoit, au côté cubital de l'avant-bras, une cicatrice, dont l'étroitesse semble contredire l'étendue précédente de la plaie. La partie inférieure de l'avant-bras est légèrement inclinée vers le côté radial, ainsi que la main. Le malade fléchit légèrement cette partie, l'étend, la porte dans l'adduction et l'abduction. Le pouce et l'indicateur ont repris leurs mouvemens, au point que le malade a pu recommencer à écrire, comme avant sa blessure, et qu'il fait servir ce membre aux mêmes usages qu'auparavant.

OBSERVATION QUATRIÈME.

Sur une rupture des tendons extenseurs de la jambe, avec déchirure de la peau.

Madame *Nael*, boulevard de la Magdeleine, N.° 249, âgée de quarante-un ans, d'une haute stature, et d'un grand embonpoint, eut, le 27 floréal dernier, en descendant la rue du faubourg du Roule, le pied droit engagé entre deux pavés ; sa jambe gauche fut rapidement portée en avant, et appuyée sur le sol, tandis que l'impulsion donnée au corps le précipita par terre ; le genou gauche fut porté dans une flexion violente, et la malade renversée, fut relevée et transportée jusqu'à

son domicile. Appelé une heure après l'accident je trouvai une plaie transversale irrégulière à la partie antérieure, inférieure de la cuisse gauche étendue d'un côté à l'autre, et offrant un écartement de trois pouces dans l'état de flexion de la jambe. Derrière la peau retractée et renversée en dehors paroissaient les muscles droit antérieur, triceps, fémoral divisés. Au-dessous était la rotule, dont on touchait le bord supérieur, et dans la profondeur, on voyait le fémur à nud; l'articulation était intacte.

La malade fut placée horizontalement dans son lit; la jambe fut élevée sur des oreillers, et maintenue dans l'extension la plus grande. Les bords de la division furent maintenus dans le contact le plus immédiat, 1.° par la position du membre; 2.° par des bandelettes agglutinatives, conduites de la partie supérieure de la cuisse, en les faisant croiser sur la plaie, vers la partie inférieure de la jambe; 3.° à l'aide de bandages qui remplissaient la double indication de mettre les muscles hors d'état de se contracter, et de tenir la jambe dans l'état d'extension où elle avait été placée par la position. L'appareil fut levé au bout de quinze jours seulement, et par la suite le plus rarement qu'il fut possible. La suppuration fut peu abondante; la malade commença à marcher au soixantième jour; l'appareil fut entièrement enlevé au soixante-sixième.

Soixante-neuf jours après l'accident, on voyait au lieu qu'occupa la plaie, au niveau de la base de la rotule, une cicatrice transversale longue de cinq pouces, sans enfoncement ni sans écartement sensible des tendons des extenseurs à l'endroit de leur division présumée.

La malade pouvait étendre la jambe sur la cuisse; elle pouvait également la fléchir, et on ne sentait, dans l'un ni dans l'autre cas, aucun écartement des parties situées derrière la cicatrice de la peau.

OBSERVATION CINQUIÈME.

Extirpation d'une Tumeur située sur la parotide droite.

Louis Roger, âgé de 75 ans, long-temps militaire et ensuite employé dans les fermes, avait toujours joui d'une santé qui avait été à peine altérée par quelques maladies vénériennes, lorsqu'à 50 ans il éprouva une telle gêne dans la digestion stomacale, qu'il fut réduit à ne vivre que de laitage pendant 8 ans ; sa santé était parfaitement rétablie, lorsqu'à l'âge de 69 ans, renversé par terre, à la suite d'une rixe, il reçut un coup de talon d'un soulier ferré, sur la parotide droite. Quelques jours après, il sentit à cet endroit une très-petite tumeur; un an après, elle avait acquis la grosseur d'une noix, et continua depuis à croître lentement, sans occasionner aucune douleur, jusques vers la fin de l'an 10: elle prit alors, sans cause connue, un accroissement très-rapide, et acquit le volume d'un œuf de dinde, et bientôt après celui du poing. Le malade, qui n'avait jusqu'alors employé aucun remède contre sa tumeur, se détermina, en floréal dernier, à consulter les gens de l'art.

Roger était bien constitué et bien portant ; sa tumeur, située sur la parotide droite, s'étendait d'avant en arrière du bord antérieur du masseter, à celui du sterno-mastoïdien, et de haut en bas, de l'arcade zygomatique, et de la partie inférieure de l'oreille, jusqu'au-dessous de l'angle de la mâchoire inférieure. Sa base occupait tout l'espace compris entre ces points, et s'engageait profondément entre les branches de la mâchoire. Son sommet, divisé en deux points, formait, sur le côté de la face, une saillie de trois pouces. Elle était presque

complètement immobile ; la paupière inférieure du même côté était rouge et éraillée. Les mouvemens de la mâchoire inférieure n'étaient pas empêchés, malgré le volume de la tumeur. Son incommodité provenait uniquement de son accroissement, dont on ne pouvait prévoir le terme. Ces dernières raisons faisaient desirer vivement au malade une opération qui le débarrassât d'une tumeur à-la-fois difforme et incommode, et dont les suites ne pouvaient être prévues. Je me déterminai alors à l'opérer. Il fut reçu, le 29 floréal dernier, à l'hôpital Baujon, où il fut préparé par quelques laxatifs, etc., et opéré 8 jours après de la manière suivante :

Le malade fut assis sur une chaise, revêtu de draps qui le protégeaient contre le sang, et eut les bras appliqués au corps ; sa tête fut inclinée à gauche, appuyée et retenue sur la poitrine d'un aide, tandis que d'autres s'assuraient de ses mouvemens. Deux sections demi-circulaires, partant toutes deux de l'oreille, furent prolongées l'une en avant, et l'autre en arrière de la tumeur, jusqu'à sa partie inférieure, où elles se rencontrèrent à angle aigu. La tumeur étant ainsi circonscrite, je disséquai les lambeaux de peau, ayant la précaution de lier les artères un peu considérables, à mesure qu'elles étaient ouvertes. Je séparai ensuite la tumeur du masseter, et j'en poursuivis la dissection jusqu'au bord postérieur de la branche de la mâchoire. Je la détachai ensuite en haut, puis en arrière et en bas. Toute la circonférence de la tumeur, étant ainsi disséquée, je la vis s'enfoncer profondément entre l'angle de la mâchoire et l'apophyse mastoïde. La dissection, devenant plus difficile et plus dangereuse, j'eus soin de faire fortement porter la tumeur du côté opposé à celui où je voulais inciser, et de faire toujours précéder le bistouri de mon doigt indicateur. L'artère carotide externe fut mise à découvert, évitée, et la tumeur enlevée au milieu des flots de sang que fournissaient quelques artères ouvertes.

La plaie étant lavée, les artères qui fournissaient du sang furent liées. Un appareil un peu compressif fut employé, les bords de la plaie ramenés, à l'aide de bandelettes agglutinatives, au-dessus de la charpie, dont on avait garni son fond. Quelques heures après ce pansement, une hémorragie se manifesta; l'appareil fut levé, l'artère qui la fournissait fut trouvée et liée; l'appareil fut appliqué de nouveau, et l'hémorragie fut dès-lors arrêtée pour toujours.

La fièvre se déclara le deuxième jour après l'opération, et se maintint pendant cinq à six jours. Durant ce temps, le malade éprouva de violens maux à la tête, à l'oreille et à la tempe; bientôt la fièvre et tous ses accidens se calmèrent. Au bout de sept à huit jours, une bonne suppuration s'établit, la plaie commença à se rétrécir, elle ne cessa pas dès-lors de tendre à la cicatrisation, qui fut complète deux mois après l'opération. Le malade fut constamment tenu, jusqu'à parfaite guérison, à l'usage du petit-lait, limonade et de la tisane légèrement vineuse, des bouillons et des crêmes de riz, etc.

Il est aujourd'hui parfaitement rétabli, et meut librement la mâchoire : on ne distingue le lieu qu'occupa la tumeur qu'à une cicatrice peu étendue, et à un gonflement léger des parties environnantes.

Dissection de la tumeur.

Vue extérieurement, elle avait la forme d'un ovale, dont le plus grand diamètre aurait été vertical; on y voyait en la coupant, 1.° un kyste; 2.° une masse solide : le kyste était adhérent, d'une part, aux organes voisins, et de l'autre, à la masse qu'il enveloppait exactement. Son épaisseur était d'une ligne, il avait une texture fibreuse. La tumeur retirée du kyste était inégale, bosselée, parcourue dans divers sens par des sillons profonds, qui divisaient sa masse principale en plusieurs masses secon-

daires, lesquelles se confondaient vers son centre. Sa substance blanche, homogène, consistante, avait avec les tumeurs fibreuses de la matrice une ressemblance frappante : elle n'était parcourue que par un petit nombre de vaisseaux qui la pénétraient par un seul point.

PROPOSITIONS.

1. On doit soigneusement éviter dans les fractures compliquées d'appliquer un bandage compressif autour des membres.

2. On doit faire usage, dans les fractures simples, d'un bandage contentif, et éviter qu'il ne devienne compressif.

3. On ne doit jamais désespérer, dans les plaies récentes, de la puissance de la nature pour la réunion des parties divisées, déchirées et contuses.

FIN.

FACULTÉ DE MÉDECINE DE PARIS
SECTION

Table explicative de la Planche I.

1, 2, 3, 4. Circonférence de la tumeur.
2. Bord antérieur du sterno-mastoïdien
3. Bord antérieur du zigomato-maxillaire.
4. Angle de la mâchoire.

Table explicative de la Planche II.

Figure 1.

Tumeur divisée en deux parties.
1, 2, 3, 4. Kyste de la tumeur.
5. Kyste duquel la moitié de la tumeur a été enlevée.
6. Vue d'une coupe de la tumeur.

Figure 2.

Tumeur entière retirée de son kyste, et vue avec ses inégalités.

Fig. 1.

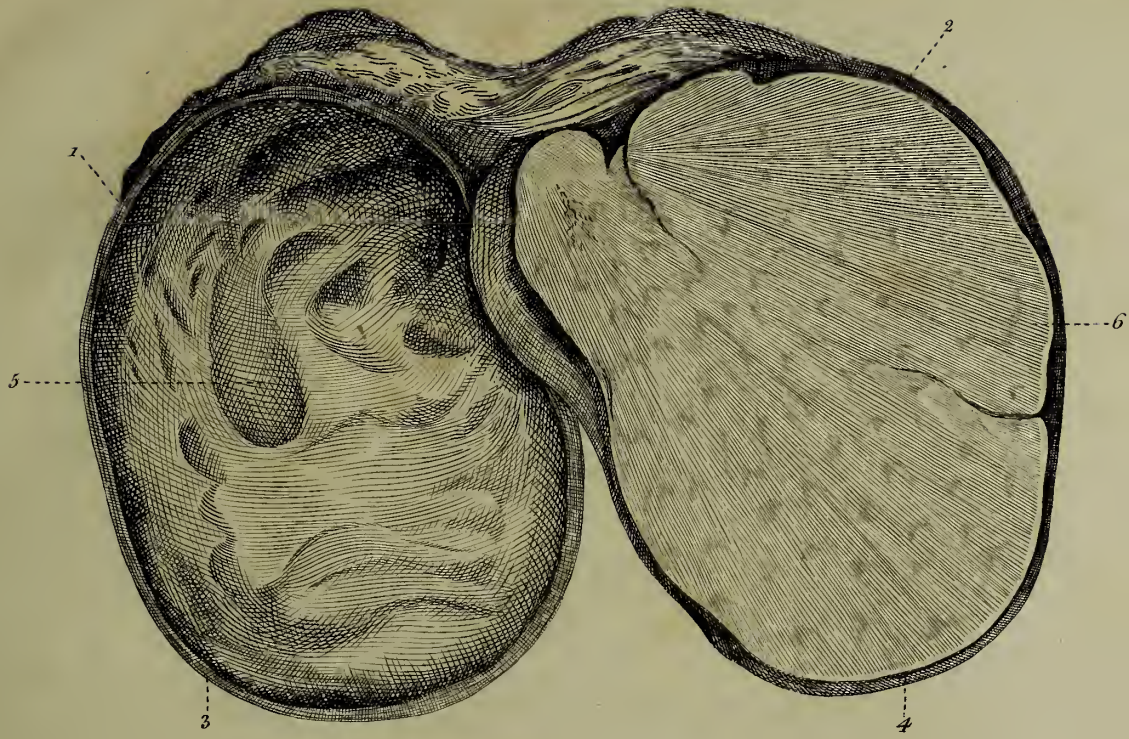

FACULTÉ DE MÉDECINE DE PARIS
HIPPOCRATES

Fig. 2